

Atypisk furunkulose hos rensefisk

Atypisk furunkulose (atypical furunculosis), er en infeksjon forårsaket av atypiske varianter av bakterien *Aeromonas salmonicida* som affiserer flere arter inkludert laks og rensefisk inkludert rognkjeks (*Cyclopterus lumpus*), berggylt (*Labrus bergylta*), grønngylt (*Symphodus melops*) og bergnebb (*Ctenolabrus rupestris*).

Diagnostikk:

FVGN anbefaler:

- Bakteriologi: For påvisning av atypisk *A. salmonicida* anbefales det å sende inn ferske primærutstryk på blodagar med NaCl fra hodenyre eller milt fra fem fisk. Hos Fish Vet Group Norge vil A-lags typing bli utført på påviste isolater av *A. salmonicida*.
- Histopatologi: Det beste materialet for påvisning av infeksjon er organpakker fra fem fisk kombinert med bakteriologi og/eller PCR.

Se [her](http://fishvetgroup.no/prøvetaking) (<http://fishvetgroup.no/prøvetaking>) for mer informasjon om prøvetaking for de ulike analysene vi tilbyr.

Generell informasjon:

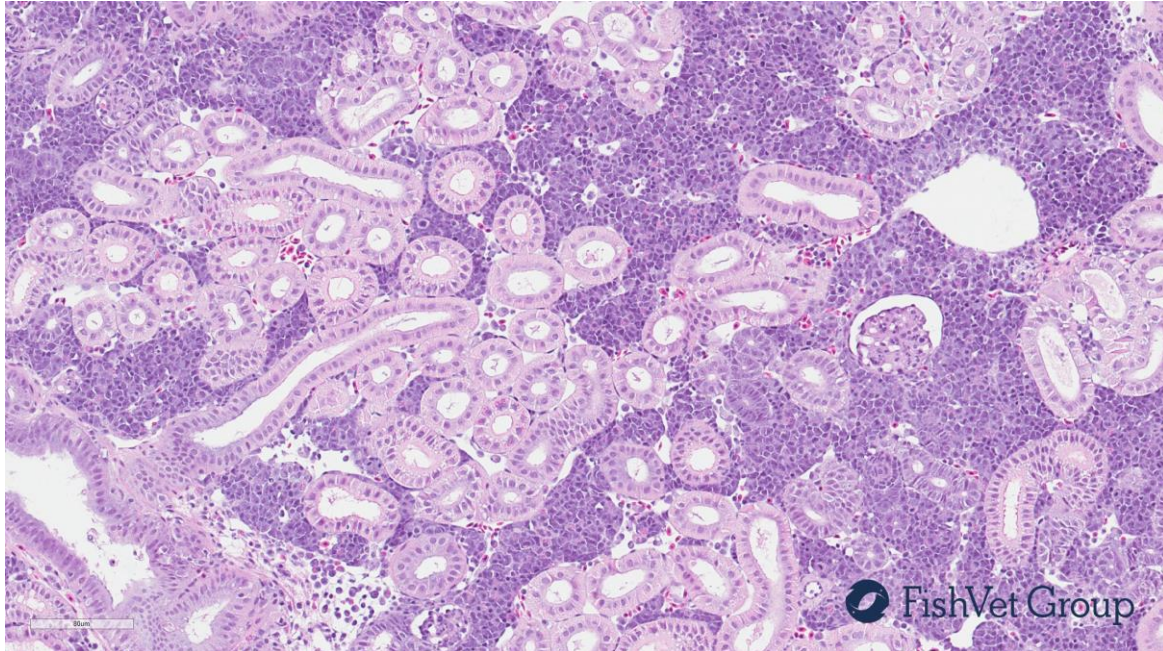
- *A. salmonicida* er en Gram-negative stavbakterie som forårsaker furunkulose hos flere arter i fersk- og sjøvann, inkludert rensefisk.
- *A. salmonicida* kan deles inn i underarter der *A. salmonicida* ssp. *salmonicida*, som forårsaker klassisk furunkulose, betegnes som «typisk» *Aeromonas salmonicida*, mens øvrige underarter betegnes som atypiske. Klassisk furunkulose er en meldepliktig (liste 3) sykdom, mens atypisk furunkulose ikke er meldepliktig.
- Nylig ble klassifisering av *Aeromonas salmonicida* etter sekvensanalyse av vapA (A-lags) genet utarbeidet. De fleste isolater av *A. salmonicida* isolert fra rensefisk tilhører A-lagstyper V og VI.
- Sykdomstegn inkluderer redusert aktivitet og økt dødelighet.
- Ved obduksjon sees ofte økt pigmentering i huden og hvite knuter i flere indre organer.
- Histologisk finnes ofte rikelig med tette hoper med korte stavbakterier i flere organer, blant annet nyre, milt, lever og gjellefilamenter. Det er som regel lite reaksjon rundt bakteriehopene, men nekrose forekommer.

Referanser/kilder:

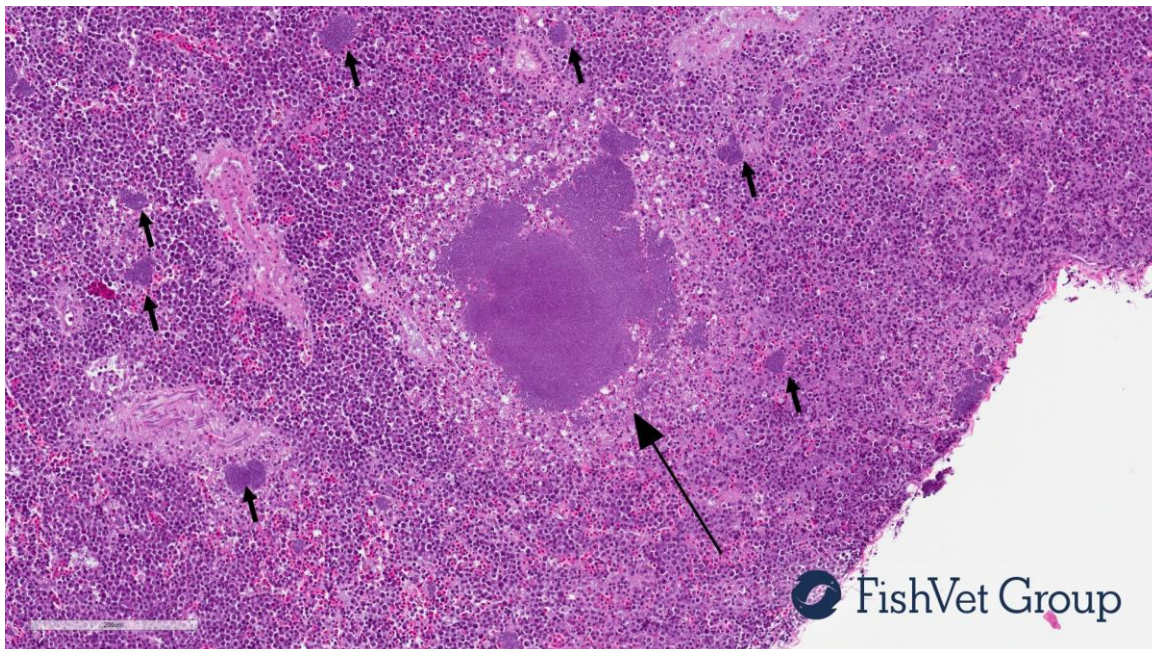
Gulla et al. (2016) *Aeromonas salmonicida* infection levels in pre- and post-stocked cleaner fish assessed by culture and an amended qPCR assay. *Journal of Fish Diseases* Jul; 39 (7): 867-77

Gulla et al. (2016) vapA (A-layer) typing differentiates *Aeromonas salmonicida* subspecies and identifies a number of previously undescribed subtypes. *Journal of Fish Diseases* Mar; 39 (3): 329-42

Bilder av atypisk furunkulose hos rensefisk



Normal nyre hos rognkjeks



Nyre fra rognkjeks med atypisk furunkulose viser multifokale tette hoper med korte stavbakterier. Det er nekrose rundt den største bakteriehoppen (lang pil).